

## Errores innatos del metabolismo. Reporte de cuatro casos con mucopolisacaridosis tipo I, II y VI en tres familias

*Inborn errors of metabolism. Report of four cases with type I, II and VI mucopolysaccharidosis in three families*

**Juan Manuel Aparicio Rodríguez**

Benemérita Universidad Autónoma de Puebla

[jmapar@telmexmail.com](mailto:jmapar@telmexmail.com)

### Resumen

Se reportan cuatro casos de mucopolisacaridosis (**MPS**) en tres familias. Una de las familias presenta dos hijas afectadas con la variante de síndrome de Hurler, otra familia con el síndrome de Hunter y la última familia con un hijo con síndrome de Maroteaux-LAMY.

Las **MPS** son un grupo de trastornos hereditarios causados por la degradación y acumulación de mucopolisacáridos ácidos. Las manifestaciones clínicas son consecuencia del depósito de mucopolisacáridos en varios órganos. En todas las mucopolisacaridosis se han identificado el déficit de la enzima lisosómica degenerativa específica.

Las mucopolisacaridosis (**MPS**) se heredan de forma autosómica recesiva, a excepción del síndrome de Hunter que se hereda como rasgo recesivo ligado al cromosoma X. Estos procesos se sospechan por sus manifestaciones clínicas y radiológicas, y el pronóstico se confirma mediante el hallazgo de un aumento de la excreción urinaria de mucopolisacáridos y el déficit de la enzima específica, así como las complicaciones clínicas

inherentes a la patología de base del tipo de mucopolisacaridosis que se trate y los órganos que se encuentren afectados por este padecimiento. Este tipo de alteraciones lisosomales son progresivas. Sin embargo el tratamiento nutrimental es muy importante para el control y disminución en la acumulación lisosomal de **MPS**. También importante mencionar que ya existe tratamiento médico enzimático para algunas de las **MPS** y se encuentran dentro de las enfermedades que el gobierno apoya para los pacientes que manifiestan este tipo de enfermedades lisosomales.

**Palabras clave:** Mucopolisacaridosis, tamiz metabólico, genética, errores innatos del metabolismo.

### Abstract

Four cases of mucopolysaccharidosis (MPS) are reported in three families. One family has two daughters affected with variant of Hurler's syndrome, another family with Hunter syndrome and the last family with a child with Maroteaux-Lamy syndrome.

The MPS are a group of inherited disorders caused by degradation and accumulation of acid mucopolysaccharides. Clinical manifestations result from the deposition of mucopolysaccharides in various organs. All MPS has identified specific deficit degenerative lysosomal enzyme.

**Key Words:** Mucopolysaccharidosis, metabolic screening, genetic, inborn errors of metabolism.

**Fecha recepción:** Febrero 2011

**Fecha aceptación:** Abril 2011

---

## Introducción

Las Mucopolisacaridosis (MPS) pertenecen a la familia de los desordenes hereditarios causados por deficiencia de las enzimas lisosomicas necesarios para la degradación de los glicosaminoglicosanos, también llamados mucopolisacaridos, los cuales son almacenados en los lisosomas y/o excretados en la orina (tabla 1)(Spranger J. 1972, Sly WS 1980, Hurtado H y cols, 2009).

Desde la primera descripción clínica por Maroteaux (Maroteaux y cols, 1963, 1982), Hunter ( Young ID y cols 1982a, 1982b, 1983 ) y Hurler (Donaldson MDC y cols 1989, Stephan MJ y cols 1989 ) , de este trastorno genético es evidente que se puede reconocer diferentes anomalías que reflejan trastornos del metabolismo , que producen un almacenamiento visceral de dermatansulfato y heparinsulfato respectivamente; también hay en el cerebro un almacenamiento excesivo de gangliósidos Gm1, Gm2 y Gm3 (Kytzia HJ y Sandhoff K 1985, Constantopoulos G y Dekaban AS 1978, Constantopoulos G y cols 1978 ).

Los rasgos clínicos generales de este grupo de trastornos son talla baja, deformidades esqueléticas, restricción de los movimientos articulares, sordera, hernias abdominales, hepatoesplenomegalia, anomalías cardiacas y usualmente retraso mental.

La cantidad de mucopolisacáridos excretados en orina pueden aumentar o encontrarse dentro del límite normal dependiendo del tipo de mucopolisacaridosis.

Basados en estudios clínicos, genéticos y bioquímicos, se han delineado 6 tipos y una clasificación desarrollada por McKusick en 1972, (tabla No 1)

### **TIPO I. SÍNDROME DE HULER.**

Este trastorno autosómico recesivo fue descrito en 1919. El defecto primario es la falta de L-iduronidasa en todos los tejidos.

Se asocia a deterioro mental y físico en el periodo neonatal, el diagnóstico usualmente se realiza en el primer año de vida, y los rasgos clínicos incluyen:

Facies gargoloide, con rasgos burdos, giba lumbar, hidrocefalia, rigidez articular, manos en garra, vello excesivo, turbidez precoz y progresiva de la cornea y retraso mental. El dermatansulfato y heparan sulfato se encuentra en cantidades excesivas en orina. El desarrollo y crecimiento están notablemente impedidos, conduciendo a la muerte en la niñez. Se ha observado cardiomiopatía asociada con fibroelastosis endocardica (Donaldson MDC y cols 1989, Stephan MJ y cols 1989 ).

#### **TIPO II. SÍNDROME DE HUNTER.**

Este trastorno recesivo ligado al cromosoma X es menos severo, por lo general, que el Tipo I. Los rasgos clínicos son rigidez articular, enanismo, hepatoesplenomegalia y aspecto macrofacial. En forma similar el dermatansulfato y heparansulfato están aumentados en la orina. Los rasgos que distinguen el Tipo II son: ausencia de giba, corneas claras, la sordera y el retraso mental no son tan profundos como en el anterior, pero si progresivos. (Young ID y cols 1982, Young ID y cols 1982, Young ID 1983) y los varones afectados, usualmente viven hasta la edad adulta y fallecen por infección respiratoria o complicación cardiovascular.

#### **TIPO VI. SÍNDROME DE MAROTEAUX-LAMY.**

El retraso en el crecimiento es el rasgo dominante de este trastorno autosómico recesivo fue descrito por primera vez en 1963 por deficiencia de una enzima lisosomal llamada N-acetylgalactosamine 4-sulfatasa (Maroteaux y cols, 1963, 1982).

Las manifestaciones clínicas descritas son, enanismo con disminución del tronco y de la brazada, genu valgum, xifosis lumbar, protrusión esternal anterior y turbidez corneal. Aunque se manifiestan otros rasgos generales, las características distintivas son: Inteligencia normal y anomalías óseas graves. Se encuentra en orina cantidad aumentada de dermatánsulfato. Se aprecian inclusiones metacromáticas en todos los tipos de

glóbulos blancos de la sangre periférica. El tiempo de vida esta acortado debido a impedimento cardiovascular progresivo.

## Métodos

Se trata de tres familias, una de ellas presenta a dos hermanas con una año de edad de diferencia afectadas con el síndrome de Hurler o MPS tipo I (paciente No 1 y 2, respectivamente), otra con un hijo afectado con el síndrome de Hunter o MPS tipo II (paciente No 3) y una última familia con un hijo afectado con la variante del síndrome de Maroteaux-Lamy o MPS tipo VI (paciente No 4). Los pacientes fueron atendidos en el Hospital en forma multidisciplinaria por las diferentes subespecialidades pediátricas.

### SERVICIO DE GENETICA

#### CUANTIFICACIÓN DE MUCOPOLISACARIDOS EN ORINA. (METODO DE CLORURO DE CETIL- PIRIDIUM).

RECOLECCIÓN DE LA MUESTRA: A los cuatro pacientes se les recolecto orina post-prandial con 1 o 2 horas después de la ingestión de un alimento abundante en proteínas que incluya leche, con objeto de sobrecargar el metabolismo del enfermo y hacer más clara y evidente la prueba bioquímica.

#### REACTIVOS:

- 1- - Amortiguador de citrato de sodio pH 4.8
- 2- - Reactivo del cloruro de Cetil Piridium
- 3- - Solución estándar de sulfato de Condroitin

#### PROCEDIMIENTO:

1. Filtrar la orina problema en papel watman No. 40
2. Determinar la concentración de creatinina haciendo un dilución 1:10
3. Rotular los tubos como Blanco y Problema

4. En el tubo blanco se agrega 1ml. de orina filtrada más 1ml. de amortiguador de citrato de sodio.
5. En el tubo problema 1ml. de orina filtrada más 1ml. del reactivo de cloruro de cetil piridium.
6. Mezclar y esperar 5 minutos.
7. Leer en trasmittancia a 680nm.
8. Expresar el resultado en unidades de CCP (Cloruro de cetil-piridium), o bien en unidades de CCP por gramo de crestinina.

**INTERPRETACIÓN:**

La concentración de mucopolisacáridos urinarios es relacionada a la edad:

<b>EDAD</b>	<b>VALORES DE REFERENCIA.</b>
MENOS DE 1 AÑO DE EDAD	HASTA 375 unidades
MENORES DE 9 AÑOS	HASTA 175 unidades
MAYORES DE 9 AÑOS	HASTA 85 unidades
ADULTO	

**INTRODUCCION**

En 1900 se hizo la descripción del primer caso de mucopolisacáridosis (MPS) por John Thompson, en Edimburgo y se trabajo sobre consejo genético en las MPS La primera publicación fue efectuada por Charles Hunter en 1917: describió dos pacientes con talla baja, facies tosca, hernia inguinal, respiración ruidosa, sin opacidad corneal. En 1946, Nja aclaró que esa descripción correspondía a una MPS ligada con el cromosoma X y fue llamada síndrome de Hunter.

En 1919, Gertrud Hurler publicó la historia clínica de pacientes con hallazgos similares a los de Hunter que adicionalmente tenían opacidad corneal y retardo mental. En 1952,

Brante aisló el mucopolisacárido dermatán sulfato del hígado de dos pacientes con síndrome de Hurler, recibiendo estas enfermedades el nombre de MPS. Dorman y Meyer descubrieron mucopolisacariduria y establecieron que correspondía a un defecto en el metabolismo de los glucosaminoglicanos. Van Hoof y Hers en Bélgica, por medio de estudios de microscopía electrónica, encontraron anormalidades lisosomales.

En la década del sesenta se identificaron los glucosaminoglicanos dermatán y heparán sulfato en la orina, en pacientes con síndromes de Hurler, Scheie y Hunter; heparán sulfato en el síndrome de Sanfilippo; queratán sulfato y condroitín sulfato en el síndrome de Morquio y dermatán sulfato en el síndrome de Marotiaux-Lamy.

Mc Kusick y colaboradores en 1971 propusieron la clasificación numérica basada en el tipo de glucosaminoglicano excretado en la orina y las características clínicas predominantes.

Posteriormente, esta clasificación ha sido modificada debido a la identificación de las enzimas deficientes en cada enfermedad.

### **EPIDEMIOLOGIA Y HERENCIA**

Las **MPS** son un grupo de trastornos hereditarios causados por la degradación y acumulación de mucopolisacáridos ácidos. Las manifestaciones clínicas son consecuencia del depósito de mucopolisacáridos en varios órganos. En todas las **MPS** se han identificado el déficit de la enzima lisosómica degenerativa específica.

Las **MPS** se heredan de forma autosómica recesiva, a excepción del síndrome de Hunter que se hereda como rasgo recesivo ligado al cromosoma X. Estos procesos se sospechan por sus manifestaciones clínicas y radiológicas, y el pronóstico se confirma mediante el hallazgo de un aumento de la excreción urinaria de mucopolisacáridos y el déficit de la enzima específica, así como las complicaciones clínicas inherentes a la patología de base del tipo de **MPS** que se trate y los órganos que se encuentren afectados por este padecimiento

Las **MPS** pertenecen por lo tanto a la familia de los desordenes hereditarios causados por deficiencia de las enzimas lisosomicas necesarios para la degradacion de los glicosaminoglicosanos, tambien llamados mucopolisacaridos, los cuales son almacenados en los lisosomas y/o escretados en la orina (tabla 1) (Spranger J. 1972, Sly WS 1980).

Desde la primera descripción clínica por Maroteaux (Maroteaux y cols, 1963, 1982), Hunter ( Young ID y cols 1982a, 1982b, 1983 ) y Hurler (Donaldson MDC y cols 1989, Stephan MJ y cols 1989 ) , de este trastorno genetico es evidente que se puede reconocer diferentes anomalías que reflejan trastornos del metabolismo , que producen un almacenamiento visceral de dermatansulfato y heparinsulfato respectivamente; también hay en el cerebro un almacenamiento excesivo de gangliósidos Gm1, Gm2 y Gm3 (Kytzia HJ y Sandhoff K 1985, Constantopoulos G y Dekaban AS 1978, Constantopoulos G y cols 1978 ).

Los rasgos clínicos generales de este grupo de trastornos son talla baja, deformidades esqueléticas, restricción de los movimientos articulares, sordera, hernias abdominales, hepatoesplenomegalia, anomalías cardiacas y usualmente retraso mental.

La cantidad de mucopolisacáridos excretados en orina pueden aumentar o encontrarse dentro del límite normal dependiendo del tipo de mucopolisacaridosis.

Basados en estudios clínicos, genéticos y bioquímicos, se han delineado 6 tipos y una clasificación desarrollada por McKusick en 1972, (tabla No 1)

#### **FISIOPATIA DE LOS GLICOSAMICANO.**

Los glicosamicanos (GAGs) son productos de la degradación celular de los proteoglicanos, que constituyen las formas macromoleculares de los GAGs en l matriz extra celular. Los principales proteoglicanos degradados en los lisosomas celulares son el dermatan sulfato, heparan sulfato, keratan sulfato y condroitin sulfato en cuyas vías catabólicas participan las enzimas cuya deficiencia da lugar a las distintas MPS.



### **DEGRADACION DEL DERMATAN SULFATO**

El dermatan sulfato este está formado por N-acetilgalactosamida sulfatada con residuos de ácido urónico y glucurónico. La degradación de este proteoglicano se debe a la acción de 5 enzimas, 3 glicosidasas y 2 sulfatasas.

La alfa-L-iduronidasa, deficiente en la MPS I es una glicosidasa monomérica de 653 aminoácidos con un peso molecular de 74 KDa que hidroliza los residuos terminales de ácido alfa-L-idurónico. Su gen está localizado en la región cromosómica 4p 16.3 y tiene 14 exones. La beta- glucuronidasa deficiente en la MPS 7, es una glicosidasa de 651 aminoácidos y 75 KDa que en forma activa está formada por 4 sub unidades (tetrámero). Participa en la eliminación de los residuos de ácido glucurónico presentes en el dermatan sulfato. Fue la primera enzima que se localizó a nivel cromosómico; su gen está en la región 7q 21.11 y se conoce su secuencia completa. La tercera glicosidasa es la beta-hexosaminidasa, cuya deficiencia no da lugar a una MPS si no a una glanguiosidosis, la enfermedad de SANDHOFF.

La primera sulfatasa de esta cadena es la iduronato sulfatasa, deficiente en la MPS II, que tiene 550 aminoácidos y participa en la eliminación del grupo sulfato en la posición II del ácido idurónico. El gen que codifica esta enzima está localizado en la región distal del cromosoma X (XQ28), tiene 9 exones y 8 intrones y una longitud de 24 Kb. la otra sulfatasa es la arilsulfatasa B, deficiente en la MPS 6 que está formada por 533 aminoácidos y participa en la hidrólisis de los grupos sulfato en la posición 4 de la N-acetilgalactosamina que forma el dermatan sulfato su gen está localizado en la región 5Q 11- 13.

### **DEGRADACION DEL HEPARAN SULFATO.**

El heparan sulfato está compuesto por los ácidos glucurónico L-hidurónico, algunos sulfatados y por alfa- glucosamina, sulfatada o acetilada en su degradación participan 3 glicosidasas 4 sulfatasas y un acetil transferasa. 2 glicosidasas participan también en la degradación del dermatan sulfato, alfa- L- idurodinasa y beta- glucuronidasa la tercera es

la alfa- cetil glucosaminidasa deficiente en las MPS II y participa en la eliminación de la N- acetilglucosamina del heparan sulfato. Es una proteína de 743 aminoácidos cuyo gen se localiza en la región 17 Q21, ocupando una extensión de cerca de 9kb.

De las sulfatasas, la iduronato sulfatasa (MPS II) ya a sido mencionada en la degradación del dermatan sulfato. La heparan N- sulfatasa, deficiente en la MPS III – A, elimina los grupos sulfato (sulfamato) de la glucosamina. Su gen se localiza en la región 17q25.3. la N- acetilglucosamina 6- sulfatasa, deficiente en la MPS III – D, elimina los grupos sulfato de la N – acetilglucosamina y su gen se localiza en la región cromosómica 12q14.

#### **DEGRADACION DEL KERATAN SULFATO.**

El keratan sulfato es el único GAG que no tiene acido uronico. Está formado por galactosa y N- acetilglucosamina, en su mayor parte sulfatadas. Su degradación esta también por glicosidasas y sulfatasas. La incapacidad de degradar el keratan sulfato da lugar a la MPS IV que, según el tipo de enzima, dará lugar a distinto subtipo de enfermedad.

La B-galactosidasa elimina la galactosa del keratan sulfato.

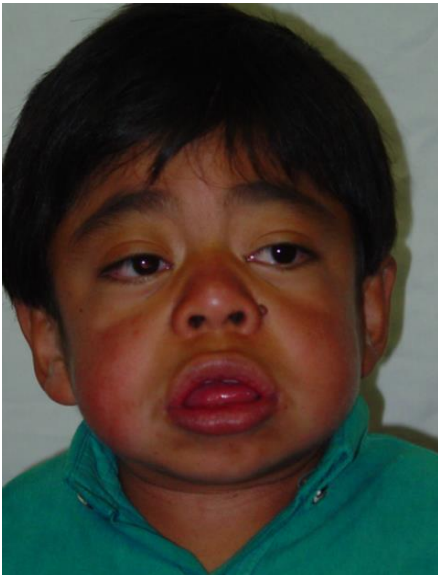
Está formada por 677 aa y en su forma multimerica tiene un peso molecular de unos 600 kDa. Su gen está localizado en la región cromosómica 3p21.33. El déficit parcial de B- galactosidasa da lugar a la MPS IVB, mientras que su ausencia total origina una gangliosidosis tipo GM1. La N- acetilglactosamina 6- sulfatasa (galactosa 6- sulfatasa) elimina los grupos sulfato de la galactosa del keratan sulfato. Es una proteína de 522 aa codificada por un gen localizado en la región 16q24.3 que tiene una longitud de unos 50 kb y contiene 14 exones. Su deficiencia da lugar a la MPS IV –A.

#### **SÍNDROME DE HULER**

Este trastorno autosómico recesivo fue descrito en 1919. El defecto primario es la falta de L-iduronidasa en todos los tejidos **Figura 1.**

Se asocia a deterioro mental y físico en el periodo neonatal, el diagnóstico usualmente se realiza en el primer año de vida, y los rasgos clínicos incluyen:

Facies gargoloides, con rasgos burdos, giba lumbar, hidrocefalia, rigidez articular, manos en garra, vello excesivo, turbidez precoz y progresiva de la cornea y retraso mental. El dermatansulfato y heparan sulfato se encuentra en cantidades excesivas en orina. El desarrollo y crecimiento están notablemente impedidos, conduciendo a la muerte en la niñez. Se ha observado cardiomiopatía asociada con fibroelastosis endocárdica (Donaldson MDC y cols 1989, Stephan MJ 1989).



**Figura 1**

### **SINDROME DE SCHEIE**

Puede considerarse la forma leve de la MPS I. se caracteriza por rigidez articular, valvulopatía aórtica y opacidad corneal. Las facies son toscas pero la talla es normal al igual que la inteligencia **Figura 2 A, B.**

El inicio de los síntomas suele producirse pasados los 5 años de edad aunque el diagnóstico no se produce hasta la segunda década de la vida.

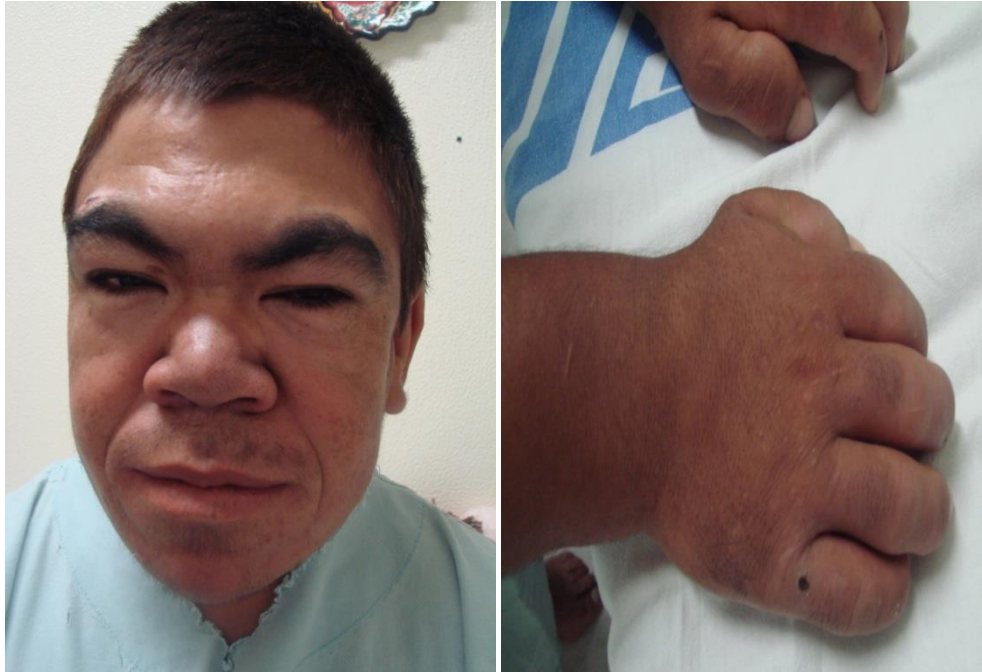

Figura 2 A

B

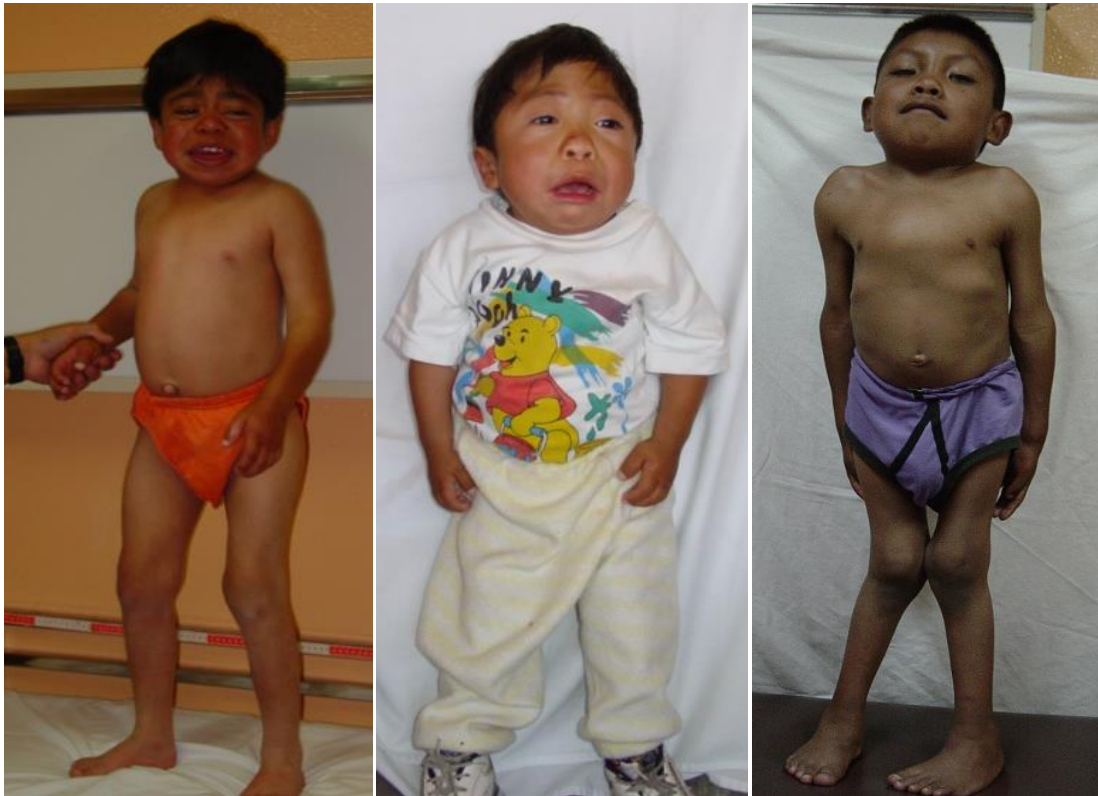### SINDROME DE HURLER-SCHEIE

Forma intermedia entre la MPS IH y la MPS IS. La sintomatología es súper variable a las formas puras (rigidez, opacidad corneal, sordera, cardiopatía valvular) y suele aparecer en la primera década de la vida. Desde el punto de vista fenotípico es característica la presencia micrognatia, que le da un aspecto peculiar a la cara del paciente. La inteligencia es normal y los síntomas suelen ocurrir a partir de los 3 años de edad, siendo habitual la supervivencia hasta la edad adulta.

### SÍNDROME DE HUNTER

Este trastorno recesivo ligado al cromosoma X es menos severo, por lo general, que el Tipo I. Los rasgos clínicos son rigidez articular, enanismo, hepatoesplenomegalia y aspecto macrofacial **Figura 3**. En forma similar el dermatansulfato y heparinsulfato están aumentados en la orina. Los rasgos que distinguen el Tipo II son: ausencia de giba, corneas claras, la sordera y el retraso mental no son tan profundos como en el anterior, pero si progresivos. (Young ID y cols 1982, Young ID y cols 1982, Young ID 1983) y los varones

afectados, usualmente viven hasta la edad adulta y fallecen por infección respiratoria o complicación cardiovascular.



Figuras 3

4

5

### SINDROME DE SANFILIPPO.

Aunque en esta enfermedad se conocen 4 subtipos enzimáticos, el cuadro clínico es bastante similar en todos, siendo especialmente difícil de diagnosticar la forma más leve.

La característica principal de la MPS III es la grave afectación del sistema nervioso central, que contrasta con una leve afectación somática **Figura 4**. La edad de presentación está entre los 2 y 6 años, aunque pueden ser variables y los síntomas son las alteraciones del comportamiento, que pueden consistir en hiperactividad, déficit de atención, episodios de agresividad o conducta destructiva. Son frecuentes las alteraciones del sueño y las convulsiones. El retraso mental se va siendo más evidente con la edad destacando las

dificultades con el lenguaje, que algunas veces puede estar ausente. Con la edad estos enfermos van perdiendo contacto con su entorno y sufren un proceso de demencia progresiva.

Los hallazgos somáticos comunes a las MPS son aquí menos marcados, y los pacientes suelen ser de talla normal y tienen anomalías esqueléticas leves. En los pacientes con forma moderada y grave es frecuente la sordera.

En el subtipo MPS III- A, el inicio de la enfermedad es más precoz, su progresión es más rápida y la supervivencia es más corta. La MPS III-B es la más heterogénea con casos leves y graves. La MPS III-C es un subtipo intermedio entre A y la forma leve del B finalmente la MPS III-D es muy rara y muy heterogénea.

#### **SINDROME DE MORQUIO.**

Existen dos subtipos, la más común MPS IV-A, debida al déficit de la enzima N-acetilgalactosamina 6- sulfatasa (galactosa 6 sulfatasa) la MPS IV –B por déficit de beta-galactosidasa. Los hallazgos clínicos de ambas formas se superponen y consisten en talla baja por tronco corto, displacia espondilo- episisaria grave, algo distinta de las MPS y que pueden dar lugar a un cuadro neurológico importante por compresión medular. La inteligencia es normal **Figura 5.**

Las anomalías esqueléticas predominan en el cuadro clínico y aunque no son aparentes al nacimiento, se manifiestan a lo largo de los dos primeros años de vida (MPS IV-A), con deformidad de la columna vertebral (cifosis), genu valgo y pies planos, dando lugar a una postura y deambulación característica que produce caídas frecuentes. La talla se ve cada vez más afectada y es raro que los pacientes sobrepasen los 100 cm de altura en la edad adulta. El estudio radiológico muestra pies planos, dando lugar a una postura y deambulación característica que produce caídas frecuentes.

### SÍNDROME DE MAROTEAUX-LAMY

El retraso en el crecimiento es el rasgo dominante de este trastorno autosómico recesivo fue descrito por primera vez en 1963 por deficiencia de una enzima lisosomal llamada N-acetylgalactosamine 4-sulfatasa (Maroteaux 1963, 1982).

Las manifestaciones clínicas descritas son, enanismo con disminución del tronco y de la brazada, genu valgum, xifosis lumbar, protrusión esternal anterior y turbidez corneal. Aunque se manifiestan otros rasgos generales, las características distintivas son: Inteligencia normal y anomalías óseas graves **Figura 6**. Se encuentra en orina cantidad aumentada de dermatán sulfato. Se aprecian inclusiones metacromáticas en todos los tipos de glóbulos blancos de la sangre periférica. El tiempo de vida esta acortado debido a impedimento cardiovascular progresivo.

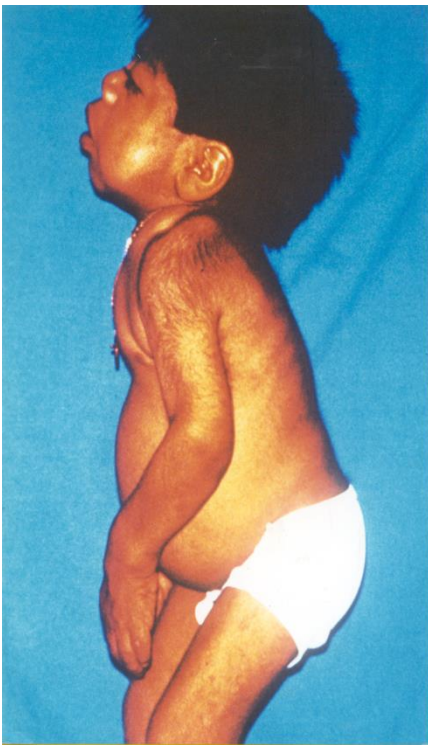


Figura 6

### DIAGNOSTICO



Inicialmente el diagnóstico clínico de MPS se confirmaba con el análisis cuantitativo de los GAGs en la orina del paciente que permitía incluir a cada paciente en algunos de los grupos dentro de la clasificación principal, aunque no permitía diferenciar los distintos subgrupos dentro de cada enfermedad.

Posteriormente se desarrollaron los exámenes rápidos con gota (de orina), que son baratos y muy útiles como análisis inicial, pero que están sujetos a la aparición de los falsos negativos y falsos positivos dependiendo de la experiencia de cada laboratorio.

Existe también un análisis semi-cuantitativo que se basa en la presencia de matacromasia en los complejos de glicosaminoglicano-cromógeno en solución. Actualmente el estudio de los GAGs en orina ha sido desplazado por el estudio enzimático específico en cada forma de MPS, aunque puede emplearse para el diagnóstico de nuevas formas de enfermedad y para monitorizar los resultados de tratamientos experimentales.

El diagnóstico definitivo de cada forma de MPS se realiza con análisis enzimáticos. Se emplean diferentes tejidos, como piel (fibroblastos), o sangre (con leucocitos o suero o plasma). La cuantificación de la enzima específica en cultivos de fibroblastos es útil en todas las formas de MPS conocidas y en los leucocitos sanguíneos en la mayoría.

#### **DIAGNOSTICO PRENATAL**

El diagnóstico prenatal es posible en todas las formas de MPS. El método aplicado en las células de líquido amniótico es similar al utilizado con fibroblastos. El largo tiempo empleado en cultivar y analizar las células amnióticas ha movido a los investigadores a desarrollar técnicas diagnósticas más rápidas por ejemplo, la cuantificación de la actividad de la enzima iduronato-sulfatasa en líquido amniótico sin células se emplea en el diagnóstico prenatal de la enfermedad de Hunter. El estudio de las vellosidades coriales también permite el diagnóstico prenatal aun que este es más complicado, porque algunas enzimas tienen unos niveles normales o muy bajos en corion.



En el caso de la enfermedad de Hunter, de herencia recesiva ligada al X, se presenta el problema de mosaicismo en mujeres heterocigotas, que tendrán células con el IDS normales o mutado. Como resultado del proceso de inactivación sesgada o selección, en el feto femenino la actividad de la enzima iduronato-sulfatasa pueden ser en algunos casos tan baja como en fetos masculinos. Por lo tanto para el diagnóstico prenatal de la enfermedad de Hunter es necesario la determinación previa del sexo fetal.

## Conclusiones

Las mucopolisacaridosis son un desorden hereditario familiar causado por la deficiencia de enzimas lisosomales necesarias para la degradación de glicosaminoglucanos o también llamados mucopolisacaridos. Recientemente se ha observado este grupo de enfermedades de almacenamiento que tienen los rasgos clínicos y radiológicos de las mucopolisacáridosis y mucopolisacáriduria. (McKusick VA 1972, Spranger J 1972, Sly WS 1980). El modo de herencia para todos los tipos de mucopolisacáridosis descritos hasta ahora es autosómico recesivo, excepto el Tipo II (Síndrome de Hunter), que se hereda en una forma recesiva ligada al cromosoma X. La frecuencia para todos los tipos es muy rara, menos de 1 en cada 100,000 neonatos; todos los tipos están ampliamente distribuidos entre los principales grupos étnicos.

La MPS tipo II parece tener solo una quinta parte de la frecuencia de las MPS tipo I y VI (Síndromes de Hurler y Maroteaux Lamy respectivamente). En el caso de un tipo II recesivo ligado al cromosoma X, que se transmite al hijo afectado por su madre y dos tercios de la mutación del cromosoma X ocurre en generaciones anteriores.

Se han realizado estudios cito genéticos de los cuales, los análisis de cariotipos han mostrado que son normales en número y morfología.

La detección heterocigótica ha sido posible a través de estudios de cultivo celular. La metacromasia celular de cultivo celular contenido de mucopolisacáridos intracelular está aumentada en fibroblastos y cultivos periféricos de glóbulos blancos derivados de heterocigotos.

### **AFECCIONES RESPIRATORIAS**

Las alteraciones en el aparato respiratorio de los pacientes que cursan con esta enfermedad son frecuentes y representan junto con las complicaciones cardiacas las causas más frecuentes de muerte de estos niños.

La fisiopatología de la sintomatología respiratoria es producida tanto por las deformidades de la caja torácica a nivel del esternón, las costillas y la columna vertebral como por el depósito de los mucopolisacáridos en los tejidos que modifican las estructuras del tejido conjuntivo, alterando por ambos mecanismos la mecánica pulmonar y dando como resultado una alteración mixta en el patrón funcional pulmonar; restrictiva por la poca movilidad del tórax óseo y del parénquima pulmonar por afección del colágeno y la elastina, y por otro lado una enfermedad obstructiva crónica condicionada por la acumulación de las mismas y una elevada predisposición a infectarse y presentar infecciones recurrentes. La evolución natural de estas complicaciones es al cor. Pulmonar, insuficiencia respiratoria, insuficiencia cardiaca y finalmente sobreviene la muerte a edades temprana. El manejo de estas complicaciones pulmonares es generalmente sintomático, responden bien a los broncodilatadores en sus fases iniciales y debe tratarse correctamente las infecciones recurrentes.

Se sugiere iniciar en forma precoz un programa de fisioterapia pulmonar e inhaloterapia orientando a mejorar la capacidad vital pulmonar, a mejorar la higiene bronquial y a evitar la aparición de las infecciones.

### **PATOGENESIS.**

Desde la identificación del material de almacenamiento como mucopolisacáridos ácidos, se han sugerido algunas explicaciones para el defecto metabólico, pero no se ha probado experimentalmente:

**1) DEFECTO EN ENLAZARSE CON PROTEÍNAS.** Dorfman observó que los mucopolisacáridos eran extraídos con facilidad de los tejidos de pacientes con el Síndrome de Huler y que había deficiencia en serina sugiriendo un defecto en el enlace de proteínas en estos pacientes.

**2) DEFICIENCIAS DE ENZIMAS DEGRADATIVAS.** Van Hoof y Hers observaron que los mucopolisacáridos intracelulares almacenados en cuerpos de una inclusión, tal vez derivados de lisosomas, reflejan una deficiencia de una enzima degradativa en el tejido. Los estudios de cultivo de fibroblastos han demostrado un almacenamiento de mucopolisacáridos intracelulares en los tipos I, II y VI. Los estudios enzimáticos en diversos de pacientes con tipo I, II y VI han mostrado una deficiencia específica de betagalactosa lisosómica y exceso de actividad de un número de otras enzimas lisosómicas. La relación de la deficiencia de betagalactosa al defecto fundamental permanece oscura.

Independientemente de los diferentes tipos de MPS presentados, pertenecen a un grupo de enfermedades que tienen en común un trastorno del metabolismo de los mucopolisacáridos (MPS) o glicoamoglicanos (GAGS), debido a una deficiencia o alteración en algunas enzimas lisosómicas, causando una acumulación de los mismos en células y tejidos, más específicamente en cartílagos y huesos, así también una excreción excesiva de éstos en orina. Estos mucopolisacáridos son macromoléculas que contienen numerosas cargas positivas en su superficie que son precipitadas por moléculas que contienen cargas negativas por lo que para su cuantificación en este laboratorio se utiliza Cloruro de Cetil Piridinium (CCP) que da las características clínicas encontradas en los cuatro pacientes en este estudio.

## Bibliografía

Hers H G & F van Hoof (1969). Lysosomes and mucopolysaccharidoses. *Biochem J*, 115(5), 34-36.

Hurler, G. (1919). Über einen Typ multipler Abartungen, vorwiegend am Skelettsystem. *Zeitschrift für Kinderheilkunde*, 24, 220–234.

Kytzia H. J. & Sandhoff K. (1985). Evidence for two different active sites on human B-hexosaminidase.

Maroteaux P, Stanescu V, Stanescu R, Kresse H, HorsCayla MC. (1982). Heterogeneite des formes frustes de la maladie de Morquio. *Arch Fr Pediatr*, 39, 761.

Spranger J. (1972). The systemic mucopolysaccharidosis. *Ergeb Inn Med Kinderheilkd*, 32, 165.

Thompson MW , McLnnes RR , Willard HF. (1998). Consejo Genético. Eds Masson.

Young ID, Harper PS, Newcombe RG, Archer IM (1982). A clinical and genetic study of Hunter's syndrome. 2 Differences between the mild and severe forms. *J Med Genet*, 19, 408.

Young ID & Harper PS (s.f.). The natural history of the severe form of Hunter's syndrome: A study based on 52 cases. *Dev Med Child Neurol*, 25, 481.